MedikCase

Система самостоятельной подготовки к аккредитации

ТОЛЬКО ДЛЯ ЛИЧНОГО ИСПОЛЬЗОВАНИЯ

Стоматология ортопедическая

Высшее образование | DOCX · PDF | Задач: 2 | Вопросов: 24

Сформировано: 21.11.2026, 03:06 МСК

ВАЖНАЯ ИНФОРМАЦИЯ ПЕРЕД НАЧАЛОМ

1 **Материалы предназначены для одного покупателя**

Используйте файлы только для личной подготовки. Не передавайте их третьим лицам, не публикуйте, не размещайте в открытом доступе и не перепродавайте полностью или частично.

2 **Источник материалов - ФМЗА**

Вопросы и ситуационные задачи получены только из опубликованных материалов Методического центра аккредитации специалистов.

Официальный сайт fmza.ru ›

3 **Ответы можно проверить самостоятельно**

Используйте комплект при прохождении репетиционного экзамена и убедитесь, что выбранные ответы совпадают с результатом официальной системы.

Открыть репетиционный экзамен ›

4 **Состав материалов может обновляться**

ФМЗА может изменять формулировки, порядок и состав заданий. Перед подготовкой используйте актуальную версию комплекта и сверяйтесь с официальным источником.

Важно: MedikCase систематизирует материалы ФМЗА для самостоятельной подготовки, не изменяя смысл вопросов и ответов. Актуальность комплекта можно проверить в официальном репетиционном экзамене.

Сайт, обновления и поддержка

- **medikcase.ru**
- Telegram: @medikcase
- **support@medikcase.ru**

Сайт

Telegram

Содержание

Нажмите на задачу, чтобы перейти к ней. Справа указана страница.

0001	Пациент П. 38 лет обратился в ортопедическое отделение стоматологической поликлиники.	3
0002	В стоматологическую клинику обратилась пациентка А. 28 лет.	12

Ситуационная задача 0001

12 вопросов · Стоматология ортопедическая · Высшее образование

1. УСЛОВИЕ СИТУАЦИОННОЙ ЗАДАЧИ

1.1. Ситуация

Пациент П. 38 лет обратился в ортопедическое отделение стоматологической поликлиники.

1.2. Жалобы

на

- задержку пищи между зубами 3.6 и 3.7,
- болезненность зуба 3.6 при накусывании.

1.3. Анамнез заболевания

Более трех лет назад зуб 3.6 лечен по поводу пульпита, около месяца назад во время приема пищи и при накусывании на зуб появились боли.

1.4. Анамнез жизни

- Не курит, алкоголем не злоупотребляет.
- Профессиональных вредностей не имеет.
- Хронические заболевания отрицает.
- Аллергические реакции отрицает.

1.5. Объективный статус

Внешний осмотр: состояние удовлетворительное.

Конфигурация лица не изменена. Кожные покровы чистые. Открывание рта свободное, в полном объёме. Регионарные лимфоузлы не увеличены, безболезненные, мягко-эластичной консистенции, не спаяны с окружающими тканями.

Локальный статус: на жевательной поверхности зуба 3.6 пломба средних размеров с переходом на дистальную контактную поверхность, реакция на температурные раздражители безболезненная. Слизистая оболочка переходной складки в области корней розовая, умеренно увлажнена. Рот санирован.

1. План обследования

Вопрос 1

Инструментальным методом диагностики, необходимым в предлагаемой клинической ситуации, является

1. витальное окрашивание зуба 3.6
2. определение Индекса нуждаемости в лечении болезней пародонта
3. **перкуссия зуба 3.6**
4. люминесцентный метод зуба 3.6

Правильный ответ:
3 - перкуссия зуба 3.6

ОБОСНОВАНИЕ

В связи с жалобами, данными анамнеза (потерей зубов от подвижности) при осмотре необходимо проводить инструментальное обследование Перкуссия зубов (A02.07.007)

Клинические рекомендации (протоколы лечения) при диагнозе болезни периапикальных тканей. Утверждены Постановлением № 18 Совета Ассоциации общественных объединений «Стоматологическая Ассоциация России» от 30 сентября 2014 года, актуализированы 02 августа 2018 года

КЛИНИЧЕСКИЕ РЕКОМЕНДАЦИИ (ПРОТОКОЛЫ ЛЕЧЕНИЯ) ПРИ ДИАГНОЗЕ БОЛЕЗНИ ПЕРИАПИКАЛЬНЫХ ТКАНЕЙ. Утверждены Постановлением № 18 Совета Ассоциации общественных объединений «Стоматологическая Ассоциация России» от 30 сентября 2014 года, актуализированы 02 августа 2018 года (1)

3. Результаты инструментального метода обследования

3.1. Перкуссия зуба 3.6

Перкуссия зуба 3.6 болезненна.

3.2. Витальное окрашивание зуба 3.6

Участки деминерализации на зубе 3.6, цвет темнее в зависимости от степени поражения.

Вопрос 2

В данном клиническом случае пациенту рекомендован вид рентгеновской визуализации

1. телерентгенография (ТРГ) в боковой проекции
2. рентгенография придаточных пазух носа
3. обзорная рентгенография черепа в носоподбородочной проекции
4. **прицельная внутриротовая контактная рентгенография**

Правильный ответ:
4 - прицельная внутриротовая контактная рентгенография

ОБОСНОВАНИЕ

При диагностике необходимо учитывать результаты рентгенологического исследования имеющихся зубов, в особенности планируемых под опоры.

Клинические рекомендации (протоколы лечения) при диагнозе болезни периапикальных тканей. Утверждены Постановлением № 18 Совета Ассоциации общественных объединений «Стоматологическая Ассоциация России» от 30 сентября 2014 года, актуализированы 02 августа 2018 года.

КЛИНИЧЕСКИЕ РЕКОМЕНДАЦИИ (ПРОТОКОЛЫ ЛЕЧЕНИЯ) ПРИ ДИАГНОЗЕ БОЛЕЗНИ ПЕРИАПИКАЛЬНЫХ ТКАНЕЙ. Утверждены Постановлением № 18 Совета Ассоциации общественных объединений «Стоматологическая Ассоциация России» от 30 сентября 2014 года, актуализированы 02 августа 2018 года (1)

5. Результаты метода обследования

5.1. Прицельная внутриротовая контактная рентгенография

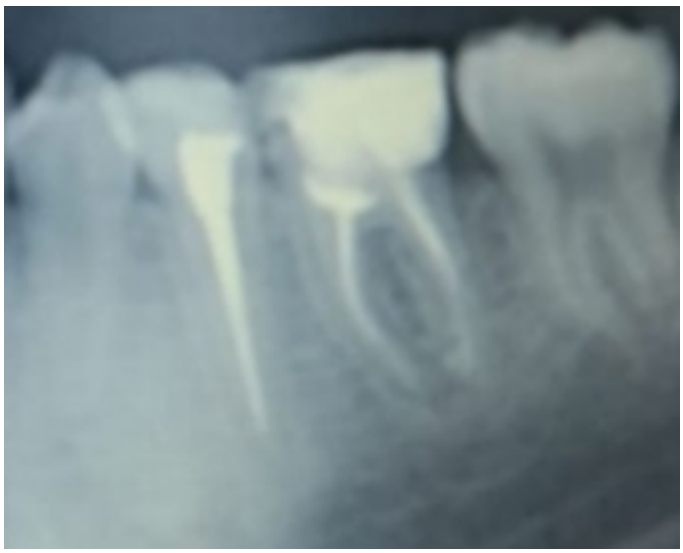

конюхова_6_рис1.jpg

На рентгенограмме каналы обтурированы до верхушек корней, определяется расширение периодонтальной щели, наблюдается разрежение костной ткани у апекса медиального корня зуба.

5.3. Обзорная рентгенография черепа в носоподбородочной проекции

Заболеваний придаточных пазух носа, повреждений и болезней верхней челюсти, скуловых костей и дуг, орбит, лобной кости не выявлено.

Вопрос 3

Дополнительным методом диагностики в данной клинической ситуации является

1. гнатодинамометрия
2. **электроодонтодиагностика зуба 3.6**
3. аксиография
4. электромиография

Правильный ответ:
2 - электроодонтодиагностика зуба 3.6

ОБОСНОВАНИЕ

Клиническая картина периодонтита.

Клинические рекомендации (протоколы лечения) при диагнозе болезни периапикальных тканей. Утверждены Постановлением № 18 Совета Ассоциации общественных объединений «Стоматологическая Ассоциация России» от 30 сентября 2014 года, актуализированы 02 августа 2018 года.

КЛИНИЧЕСКИЕ РЕКОМЕНДАЦИИ (ПРОТОКОЛЫ ЛЕЧЕНИЯ) ПРИ ДИАГНОЗЕ БОЛЕЗНИ ПЕРИАПИКАЛЬНЫХ ТКАНЕЙ. Утверждены Постановлением № 18 Совета Ассоциации общественных объединений «Стоматологическая Ассоциация России» от 30 сентября 2014 года, актуализированы 02 августа 2018 года (1)

7. Результаты дополнительного метода обследования

7.1. Электроодонтодиагностика зуба 3.6

Снижение электровозбудимости зуба 3.6 свыше 100 мкА

7.3. Электромиография

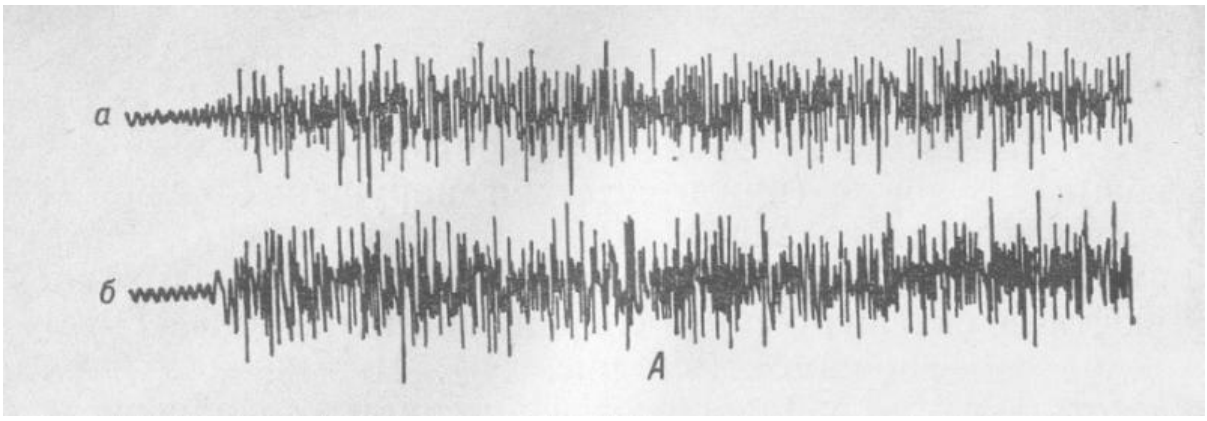

конюхова_6_рис2.jpg

2. Диагноз

Вопрос 4

Предполагаемым диагнозом является

1. Эксфолиация зубов вследствие системных нарушений
2. Повышенное стирание зубов
3. **Хронический апикальный периодонтит зуба 3.6**
4. Изменение зубов и их опорного аппарата неуточненное

Правильный ответ:
3 - Хронический апикальный периодонтит зуба 3.6

ОБОСНОВАНИЕ

Хронические формы периодонтита могут протекать бессимптомно.

Клинические рекомендации (протоколы лечения) при диагнозе болезни периапикальных тканей. Утверждены Постановлением № 18 Совета Ассоциации общественных объединений «Стоматологическая Ассоциация России» от 30 сентября 2014 года.

КЛИНИЧЕСКИЕ РЕКОМЕНДАЦИИ (ПРОТОКОЛЫ ЛЕЧЕНИЯ) ПРИ ДИАГНОЗЕ БОЛЕЗНИ ПЕРИАПИКАЛЬНЫХ ТКАНЕЙ. Утверждены Постановлением № 18 Совета Ассоциации общественных объединений «Стоматологическая Ассоциация России» от 30 сентября 2014 года, актуализированы 02 августа 2018 года (1)

9. Диагноз

K04.5 Хронический апикальный периодонтит зуба 3.6

Вопрос 5

Предполагаемым ИРОПЗ зуба 3.6 является

1. ровно 55,5%
2. **>0,8**
3. >0,4
4. менее 50%

Правильный ответ:
2 - >0,8

ОБОСНОВАНИЕ

Методика расчета и применения ИРОПЗ в стоматологии.

Ортопедическая стоматология (несъемное зубное протезирование): учебник / О. Р. Курбанов, А. И. Абдурахманов, С. И. Абакаров - М. : ГЭОТАР-Медиа, 2015, С. 31-32.

3. Лечение

Вопрос 6

При ортопедическом лечении в данном клиническом случае протезирование должно выполнять _____ функцию

1. логопедическую
2. профилактическую
3. **замещающую**
4. эстетическую

Правильный ответ:
3 - замещающую

ОБОСНОВАНИЕ

Методы протезирования позволяют восстановить основную функцию зубочелюстной системы: пережевывание пищи.

КЛИНИЧЕСКИЕ РЕКОМЕНДАЦИИ (ПРОТОКОЛЫ ЛЕЧЕНИЯ) ПРИ ДИАГНОЗЕ ЧАСТИЧНОЕ ОТСУТСТВИЕ ЗУБОВ (ЧАСТИЧНАЯ ВТОРИЧНАЯ АДЕНТИЯ, ПОТЕРЯ ЗУБОВ ВСЛЕДСТВИЕ НЕСЧАСТНО ГО СЛУЧАЯ, УДАЛЕНИЯ ИЛИ ЛОКАЛИЗОВАННОГО ПАРОДОНТИТА) (1)

Ортопедическая стоматология: Национальное руководство / под ред. И.Ю. Лебеденко, С.Д. Арутюнова, А.Н. Ряховского, 2016, С. 272.

Вопрос 7

Восстановление зуба 3.6 в данной клинической ситуации целесообразнее провести с помощью

1. изготовления вкладки
2. метода пломбирования
3. **литой культевой штифтовой вкладки и металлокерамической коронки**
4. изготовления металлокерамической коронки

Правильный ответ:
3 - литой культевой штифтовой вкладки и металлокерамической коронки

ОБОСНОВАНИЕ

Клинические рекомендации (протоколы лечения) при диагнозе болезни периапикальных тканей. Утверждены Постановлением № 18 Совета Ассоциации общественных объединений «Стоматологическая Ассоциация России» от 30 сентября 2014 года, актуализированы 02 августа 2018 года

КЛИНИЧЕСКИЕ РЕКОМЕНДАЦИИ (ПРОТОКОЛЫ ЛЕЧЕНИЯ) ПРИ ДИАГНОЗЕ БОЛЕЗНИ ПЕРИАПИКАЛЬНЫХ ТКАНЕЙ. Утверждены Постановлением № 18 Совета Ассоциации общественных объединений «Стоматологическая Ассоциация России» от 30 сентября 2014 года, актуализированы 02 августа 2018 года (1)

Вопрос 8

К требованию по длине внутрикорневой части литой культевой штифтовой вкладке зуба 3.6 относят _____ длины корня зуба

1. **2/3**
2. 4/5
3. 3/4
4. 1/3

Правильный ответ:
1 - 2/3

ОБОСНОВАНИЕ

Клинические рекомендации (протоколы лечения) при диагнозе болезни периапикальных тканей. Утверждены Постановлением № 18 Совета Ассоциации общественных объединений «Стоматологическая Ассоциация России» от 30 сентября 2014 года, актуализированы 02 августа 2018 года

КЛИНИЧЕСКИЕ РЕКОМЕНДАЦИИ (ПРОТОКОЛЫ ЛЕЧЕНИЯ) ПРИ ДИАГНОЗЕ БОЛЕЗНИ ПЕРИАПИКАЛЬНЫХ ТКАНЕЙ. Утверждены Постановлением № 18 Совета Ассоциации общественных объединений «Стоматологическая Ассоциация России» от 30 сентября 2014 года, актуализированы 02 августа 2018 года (1)

Вопрос 9

Наиболее подходящим в данном клиническом случае облицовочным материалом для искусственной коронки на зуб 3.6 является

1. пластмасса
2. композиционный материал
3. никелид титана
4. **керамический материал**

Правильный ответ:
4 - керамический материал

ОБОСНОВАНИЕ

Керамика в стоматологии - очень популярный материал, поскольку позволяет изготавливать зубные протезы, неотличимые по своему виду от естественных зубов.

Ортопедическая стоматология: национальное руководство / под ред. И.Ю. Лебеденко, С.Д. Арутюнова, А.Н. Ряховского. - М. : ГЭОТАР-Медиа, 2016 С.651

Вопрос 10

Перед протезированием зуба 3.6 необходимо провести

1. **пломбирование каналов зуба 3.6 (эндодонтическое перелечивание зуба)**
2. резекцию верхушек корней зуба 3.6
3. гемисекцию зуба 3.6
4. проводниковую анестезию

Правильный ответ:
1 - пломбирование каналов зуба 3.6 (эндодонтическое перелечивание зуба)

ОБОСНОВАНИЕ

Целью пломбирования является достижение обтурации канала до апикального отверстия или физиологического сужения корня и предотвращение повторного инфицирования канала микроорганизмами. Пломбировать корневой канал можно в том случае, если отсутствуют болевые симптомы, выделение экссудата, чувствительность при перкуссии. Предварительно необходимо изолировать зуб от слюны.

Клинические рекомендации (протоколы лечения) при диагнозе болезни периапикальных тканей. Утверждены Постановлением № 18 Совета Ассоциации общественных объединений «Стоматологическая Ассоциация России» от 30 сентября 2014 года, актуализированы 02 августа 2018

КЛИНИЧЕСКИЕ РЕКОМЕНДАЦИИ (ПРОТОКОЛЫ ЛЕЧЕНИЯ) ПРИ ДИАГНОЗЕ БОЛЕЗНИ ПЕРИАПИКАЛЬНЫХ ТКАНЕЙ. Утверждены Постановлением № 18 Совета Ассоциации общественных объединений «Стоматологическая Ассоциация России» от 30 сентября 2014 года, актуализированы 02 августа 2018 года (1)

4. Вариатив

Вопрос 11

Каковы требования к диетическим назначениям и ограничениям в данном клиническом случае?

1. отказ от кариесогенных продуктов
2. отказ от вязкой пищи
3. отказ от использования очень жесткой пищи, требующей пережевывания твердых кусков
4. **специальных требований нет**

Правильный ответ:
4 - специальных требований нет

ОБОСНОВАНИЕ

7.2.11. Требования к диетическим назначениям и ограничениям
Специальных требований нет.

Клинические рекомендации (протоколы лечения) при диагнозе болезни периапикальных тканей. Утверждены Постановлением № 18 Совета Ассоциации общественных объединений «Стоматологическая Ассоциация России» от 30 сентября 2014 года, актуализированы 02 августа 2018

КЛИНИЧЕСКИЕ РЕКОМЕНДАЦИИ (ПРОТОКОЛЫ ЛЕЧЕНИЯ) ПРИ ДИАГНОЗЕ БОЛЕЗНИ ПЕРИАПИКАЛЬНЫХ ТКАНЕЙ. Утверждены Постановлением № 18 Совета Ассоциации общественных объединений «Стоматологическая Ассоциация России» от 30 сентября 2014 года, актуализированы 02 августа 2018 года (1)

Вопрос 12

Наибольшей вероятностью возможного исхода в данной клинической ситуации является

1. развитие нового заболевания, связанного с основным
2. развитие ятрогенных осложнений
3. **компенсация функции**
4. стабилизация

Правильный ответ:
3 - компенсация функции

ОБОСНОВАНИЕ

7.2.15. Возможные исходы и их характеристики

Исход: Компенсация функции

Частота развития, %: 60

Клинические рекомендации (протоколы лечения) при диагнозе болезни периапикальных тканей. Утверждены Постановлением № 18 Совета Ассоциации общественных объединений «Стоматологическая Ассоциация России» от 30 сентября 2014 года

КЛИНИЧЕСКИЕ РЕКОМЕНДАЦИИ (ПРОТОКОЛЫ ЛЕЧЕНИЯ) ПРИ ДИАГНОЗЕ БОЛЕЗНИ ПЕРИАПИКАЛЬНЫХ ТКАНЕЙ. Утверждены Постановлением № 18 Совета Ассоциации общественных объединений «Стоматологическая Ассоциация России» от 30 сентября 2014 года, актуализированы 02 августа 2018 года (1)

Ситуационная задача 0002

12 вопросов · Стоматология ортопедическая · Высшее образование

1. УСЛОВИЕ СИТУАЦИОННОЙ ЗАДАЧИ

1.1. Ситуация

В стоматологическую клинику обратилась пациентка А. 28 лет.

1.2. Жалобы

на

- изменение цвета,
- наличие пятен на фронтальных зубах верхней челюсти.

1.3. Анамнез заболевания

Пятна на 1.1, 2.1 зубах появились с момента прорезывания.

1.4. Анамнез жизни

- Работает.
- Росла и развивалась соответственно возрасту.
- Со слов пациентки, туберкулез, ВИЧ, Гепатит, отрицает.
- Аллергические реакции отрицает.
- Вредные привычки - курит.

1.5. Объективный статус

Внешний осмотр: конфигурация лица не изменена, регионарные лимфатические узлы не пальпируются.

Осмотр полости рта.

Зубная формула:

О	К														
1.8	1.7	1.6	1.5	1.4	1.3	1.2	1.1	2.1	2.2	2.3	2.4	2.5	2.6	2.7	2.8
4.8	4.7	4.6	4.5	4.4	4.3	4.2	4.1	3.1	3.2	3.3	3.4	3.5	3.6	3.7	3.8
О															О

Слизистая оболочка рта бледно-розового цвета, умеренно увлажнена.

Прикус: ортогнатический.

Локальный статус:

на 1.1, 2.1 зубах имеются множественные меловидные пятна. Отмечаются борозды на вестибулярной части зуба.

1. План обследования

Вопрос 1

Для выбора тактики лечения данной пациентки необходимо использовать дополнительные методы обследования

1. **электроодонтометрию**
2. электромиографию
3. **внутриротовую контактную рентгенографию**
4. телерентгенографию
5. аксиографию

Правильные ответы:
1 - электроодонтометрию
3 - внутриротовую контактную рентгенографию

ОБОСНОВАНИЕ

Проводят при наличии патологической стираемости, клиновидных дефектах, расширении периодонтальной щели, вторичной деформации зубных рядов и т. д., перед началом препарирования зубов под коронки для определения необходимости депульпирования. При работе с зубами с витальной пульпой электроодонтодиагностику необходимо проводить до начала лечения, не ранее чем через три дня после препарирования и перед фиксацией несъемной конструкции на постоянный цемент для определения необходимости депульпирования при развитии воспалительного процесса в результате препарирования

Клинические рекомендации (протоколы лечения) «Частичное отсутствие зубов (частичная вторичная адентия, потеря зубов вследствие несчастного случая, удаления или локализованного пародонтита)»
Утверждены Постановлением № 15 Совета Ассоциации общественных объединений «Стоматологическая Ассоциация России» от 30 сентября 2014 года

КЛИНИЧЕСКИЕ РЕКОМЕНДАЦИИ (ПРОТОКОЛЫ ЛЕЧЕНИЯ) ПРИ ДИАГНОЗЕ ЧАСТИЧНОЕ ОТСУТСТВИЕ ЗУБОВ (ЧАСТИЧНАЯ ВТОРИЧНАЯ АДЕНТИЯ, ПОТЕРЯ ЗУБОВ ВСЛЕДСТВИЕ НЕСЧАСТНО ГО СЛУЧАЯ, УДАЛЕНИЯ ИЛИ ЛОКАЛИЗОВАННОГО ПАРОДОНТИТА) Утверждены Постановлением № 15 Совета Ассоциации общественных объединений «Стоматологическая Ассоциация России» от 30 сентября 2014 года (1)

Для помощи в постановке диагноза. Помогает выявить воспалительный процесс, протекающий в области верхушек корней зубов.

Ортопедическая стоматология / под ред. И. Ю. Лебеденко, С. Д. Арутюнова, А. Н. Ряховского - Москва : ГЭОТАР-Медиа, 2016. - 824 с. - ISBN 978-5-9704-3582-3 (1)

3. Результаты дополнительных методов обследования

3.1. Внутриротовая контактная рентгенография

Корневые каналы 1.1 и 2.1 зубов не запломбированы, периапикальных изменений нет.

3.2. Электроодонтометрия

Значения электровозбудимости составили 4 мкА

3.4. Телерентгенография

Асимметрии лица нет. Зубные ряды в ортогнатическом прикусе.

3.5. Аксиография

Диск находится в суставной ямке, головка н/ч без изменений.

2. Диагноз

Вопрос 2

Основным диагнозом в данной клинической ситуации является

1. Наследственные нарушения структуры зуба, не классифицированные в других рубриках
2. **Нарушения формирования зубов**
3. Крапчатые зубы
4. Кариес эмали

Правильный ответ:
2 - Нарушения формирования зубов

ОБОСНОВАНИЕ

Гипоплазия (hypoplasia) - порок развития, заключающийся в недоразвитии зуба или его тканей

Терапевтическая стоматология : национальное руководство / под ред. Л. А. Дмитриевой, Ю. М. Максимовского. - 2-е изд., перераб. и доп. - Москва : ГЭОТАР-Медиа, 2021 ISBN 978-5-9704-6097-9 (1)

5. Диагноз

K00.4 Нарушения формирования зубов

3. Лечение

Вопрос 3

Наиболее оптимальным вариантом ортопедического лечения 1.1, 2.1 зубов в данной клинической ситуации является изготовление

1. бюгельного протеза
2. **керамических виниров**
3. керамической вкладки
4. культевой штифтовой вкладки

Правильный ответ:
2 - керамических виниров

ОБОСНОВАНИЕ

Виниры устанавливаются только на фронтальные зубы с целью восстановления эстетики зубного ряда.

Ортопедическая стоматология / под ред. И. Ю. Лебеденко, С. Д. Арутюнова, А. Н. Ряховского - Москва : ГЭОТАР-Медиа, 2016. - 824 с. - ISBN 978-5-9704-3582-3 (1)

Вопрос 4

К показанию для применения виниров у данной пациентки относят

1. **эстетические дефекты зубов**
2. генерализованный пародонтит
3. частичную вторичную адентию
4. полный дефект коронковой части зуба

Правильный ответ:
1 - эстетические дефекты зубов

ОБОСНОВАНИЕ

Показаниями к применению виниров являются эстетические дефекты зубов три наличии достаточной площади сохранившейся эмали.

Ортопедическая стоматология : национальное руководство : в 2 т. / под ред. И.Ю. Лебеденко, С.Д. Арутюнова, А.Н. Ряховского. - 2-е изд., перераб. и доп. - Москва : ГЭОТАР-Медиа, 2022. - Т. 2. - 416 с. : ил. - (Серия "Национальные руководства"). - DOI: 10.33029/9704-6367-3-OD2-2022-1-416. - ISBN 978-5-9704-6367-3. (1)

Вопрос 5

При изготовлении виниров в данной клинической ситуации препарирование тканей зуба проводится в пределах

1. дентина
2. **эмали**
3. цемента
4. пульпы

Правильный ответ:
2 - эмали

ОБОСНОВАНИЕ

При изготовлении виниров препарирование тканей зуба проводится только в пределах эмали.

Ортопедическая стоматология / под ред. И. Ю. Лебеденко, С. Д. Арутюнова, А. Н. Ряховского - Москва : ГЭОТАР-Медиа, 2016. - 824 с. - ISBN 978-5-9704-3582-3 (1)

Вопрос 6

При препарировании зуба для изготовления винира сошлифовывают _____ мм твёрдых тканей зуба

1. 0,8-0,9
2. **0,3-1,0**
3. 0,9-1,0
4. 0,1-0,2

Правильный ответ:
2 - 0,3-1,0

ОБОСНОВАНИЕ

При препарировании следует обращать особое внимание на глубину: сошлифовывают 0,3-1,0 мм твёрдых тканей зуба.

Ортопедическая стоматология. Том 1 : национальное руководство : в 2 т. / под ред. И.Ю. Лебеденко, С.Д. Арутюнова, А.Н. Ряховского. - 2-е изд. , перераб. и доп. - Москва : ГЭОТАР-Медиа, 2022. - 520 с. (Серия "Национальные руководства") - ISBN 978-5-9704-6366-6 (1)

Вопрос 7

Для изготовления виниров пациентка может выбрать керамику или

1. базисную пластмассу
2. моделировочный воск
3. беззольную пластмассу
4. **композитные материалы**

Правильный ответ:
4 - композитные материалы

ОБОСНОВАНИЕ

Виниры изготавливаются из стоматологической керамики или композитных материалов.

Ортопедическая стоматология / под ред. И. Ю. Лебеденко, С. Д. Арутюнова, А. Н. Ряховского - Москва : ГЭОТАР-Медиа, 2016. - 824 с. - ISBN 978-5-9704-3582-3 (1)

Вопрос 8

Для снятия оттиска при изготовлении виниров в данной клинической ситуации будут использовать _____ оттискные массы

1. **силиконовые двухслойные**
2. термопластические
3. цинкоксидэвгенольные
4. тиоколовые

Правильный ответ:
1 - силиконовые двухслойные

ОБОСНОВАНИЕ

При изготовлении виниров используют силиконовые двухслойные оттискные массы.

Ортопедическая стоматология : национальное руководство : в 2 т. / под ред. И.Ю. Лебеденко, С.Д. Арутюнова, А.Н. Ряховского. - 2-е изд., перераб. и доп. - Москва : ГЭОТАР-Медиа, 2022. - Т. 2. - 416 с. : ил. - (Серия "Национальные руководства"). - DOI: 10.33029/9704-6367-3-OD2-2022-1-416. - ISBN 978-5-9704-6367-3. (1)

Вопрос 9

При изготовлении керамических виниров оттиск

1. двухэтапный однослойный
2. функциональный однослойный
3. одноэтапный однослойный
4. **одноэтапный двуслойный**

Правильный ответ:
4 - одноэтапный двуслойный

ОБОСНОВАНИЕ

Одноэтапный метод можно эффективно использовать при наддесневом расположении границ препарирования. Широкое распространение этот метод получил при микропротезировании.

Ортопедическая стоматология : национальное руководство : в 2 т. / под ред. И.Ю. Лебеденко, С.Д. Арутюнова, А.Н. Ряховского. - 2-е изд., перераб. и доп. - Москва : ГЭОТАР-Медиа, 2022. - Т. 2. - 416 с. : ил. - (Серия "Национальные руководства"). - DOI: 10.33029/9704-6367-3-OD2-2022-1-416. - ISBN 978-5-9704-6367-3. (1)

Вопрос 10

Для фиксации виниров в данной клинической ситуации используют

1. цинкполикарбоксилатный цемент химического отверждения
2. цинкфосфатный цемент химического отверждения
3. **композитный материал двойного отверждения**
4. стеклоиономерный цемент химического отверждения

Правильный ответ:
3 - композитный материал двойного отверждения

ОБОСНОВАНИЕ

Проводится фиксация винира на композитный материал для цементирования двойного отверждения.

Ортопедическая стоматология / под ред. И. Ю. Лебеденко, С. Д. Арутюнова, А. Н. Ряховского - Москва : ГЭОТАР-Медиа, 2016. - 824 с. - ISBN 978-5-9704-3582-3 (1)

4. Вариатив

Вопрос 11

Для цементировки виниров у пациентки используют фиксацию

1. винтовую
2. **адгезивную**
3. самоадгезивную
4. традиционную

Правильный ответ:
2 - адгезивную

ОБОСНОВАНИЕ

Для фиксации виниров необходимо использовать исключительно адгезивную фиксацию, поскольку препарирование в этом случае не является ретенционным.

Ортопедическая стоматология : национальное руководство : в 2 т. / под ред. И.Ю. Лебеденко, С.Д. Арутюнова, А.Н. Ряховского. - 2-е изд., перераб. и доп. - Москва : ГЭОТАР-Медиа, 2022. - Т. 2. - 416 с. : ил. - (Серия "Национальные руководства"). - DOI: 10.33029/9704-6367-3-OD2-2022-1-416. - ISBN 978-5-9704-6367-3. (1)

Вопрос 12

Анализ окклюзионно-мышечной нагрузки в данной клинической ситуации после фиксации виниров проводят с помощью синхронизированных аппаратов

1. Reference SL и MIO-STIM
2. T-scan и MIO-STIM
3. BioPak-ЭМГ и Reference SL
4. **T-scan и BioPak-ЭМГ**

Правильный ответ:
4 - T-scan и BioPak-ЭМГ

ОБОСНОВАНИЕ

После фиксации несъёмных конструкций на постоянный цемент приступают к анализу окклюзионно-мышечной нагрузки с помощью синхронизированных аппаратов T-scan и BioPak-ЭМГ.

Ортопедическая стоматология : национальное руководство : в 2 т. / под ред. И.Ю. Лебеденко, С.Д. Арутюнова, А.Н. Ряховского. - 2-е изд., перераб. и доп. - Москва : ГЭОТАР-Медиа, 2022. - Т. 2. - 416 с. : ил. - (Серия "Национальные руководства"). - DOI: 10.33029/9704-6367-3-OD2-2022-1-416. - ISBN 978-5-9704-6367-3. (1)